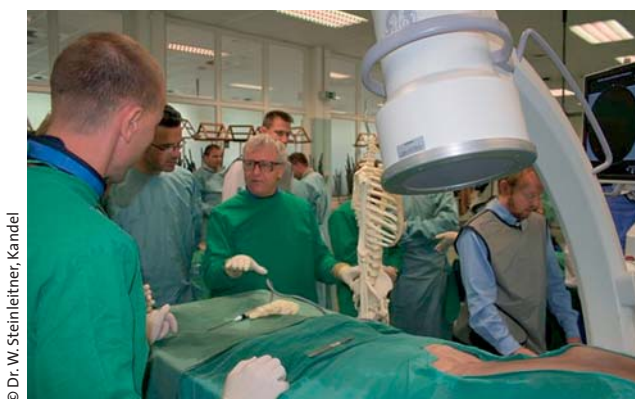

# Injektionstechniken an der Wirbelsäule

## Kryodenervation der Facettengelenke

W. STEINLEITNER



© Dr. W. Steinleitner, Kandel

**Abbildung 1:** Übung der Technik der Facettenkryodenervation am anatomischen Präparat im „Hands-on“-Workshop der IGOST

Der folgende Beitrag beschreibt die theoretischen Grundlagen und die praktische Durchführung der kryoanalgetischen Facettendenervation und zeigt die Vorteile gegenüber dem konkurrierenden Verfahren der Radiofrequenzläsion auf.

Das „Facettensyndrom“ wurde erstmals 1933 von *Ghormley* so benannt, der vermutete, dass Nervenwurzelkompressionen die Folge einer hypertrophischen Arthritis der kleinen Wirbelgelenke seien und somit Ursache von Rückenschmerzen sein könnten (*Ghormley*, 1933). Biomechanisch betrachtet ist das Facettensyndrom die Folge einer Höhenminderung des Bewegungssegments (Degeneration, Bandscheibenoperation). Zur Mobilitätszunahme des Bewegungssegments und Instabilität derselben gesellen sich dann noch Über- und Fehlbeanspruchungen der Wirbelgelenkkapsel; durch Alteration der Wirbelgelenkkapseln, die durch den Ramus dorsalis über mehrere Segmente (intermediäre Äste) versorgt werden (Rami articulares), kommt es zu so genannten pseudoradikulären Schmerzen.

### Neuroanatomie der lumbalen Facettengelenke

Die Nervenversorgung der Facettengelenke liefert die anatomische Grundlage für die Facettendenervation. Sie wird im Folgenden für den lumbalen Bereich dargestellt.

Im Foramen intervertebrale gibt der gemischte Spinalnerv einen Nervenast ab, der mit einem anderen Ast des Ramus communicans den rekurrenten Sinuvertebralnerv bildet. Dieser Nerv zieht zurück in den Spinalkanal und sendet Äste zum Lig. longitudinale posterior, zur posterioren und posterolateralen Bandscheibe sowie zu den anterioren Meningen. Diese Nervenversorgung reicht etwa bis in das Foramen hinein. Da dieser Nerv sowohl die rechte als auch die linke Seite des Segmentes „bedient“, entsteht eine Art „cross talk“ rechts/links, der neurophysiologisch einem „Daten-“ oder

„Informationsaustausch“ entspricht und nicht nur als horizontale, sondern auch vertikale Datenbahn dient und über mehrere Segmente reicht. Zusätzlich sendet der rekurrente Sinuvertebralnerv einen direkten dorsalen Ast zum Lig. flavum und zur anterioren Gelenkfacette des Facettengelenks. Der posteriore Ast verläuft weiter nach dorsal und erreicht die Basis des Processus transversus.

Kurz bevor der Ramus posterior den Processus transversus erreicht, teilt er sich in einen lateralen und einen medialen Ast auf. Der mediale Ast erreicht die Basis des Gelenkprocessus und zieht inferior und inferioposterior zwischen Processus mamillarius und Processus accessorius, wobei der erste und kleinste zum kaudalen Pol des nahe gelegenen Facettengelenks zieht und der zweite und stärkere zur superioren Facette.

Das Facettengelenk beinhaltet somit axonale Reflexe zwischen den Innervationsgebieten des Ramus dorsalis und Ramus ventralis nervi spinalis und den sinuvertebralen Nerv (Ramus meningeus) mit dem Truncus sympathicus mit longitudinalen und zur Gegenseite reichenden Nervenplexus des sinuvertebralen Nerven. Dies erfordert bei der Durchführung einer Kryodenervation oder einer Radiofrequenztherapie, dass über mehrere Segmente behandelt und auch die „Gegenseite“ (Facettendenervation) im therapeutischen Gesamtkonzept berücksichtigt wird.

### Indikationen und Kontraindikationen

Die Facettendenervation wird überwiegend an der Lendenwirbelsäule (> 90% der Fälle) durchgeführt, weniger häufig (8–9%) an Hals- und Brustwirbelsäule. Anwendungen im interkostalen Bereich sind selten.

Indikationen der Behandlung sind Irritationen an den Facettengelenken, die den N. articularis reizen und einen pseudoradikulären Schmerz verursachen. Die Ursachen sind in Tabelle 1 aufgeführt. Relative Kontraindikation sind:

- Rentenbegehren,
  - Depression, Psychosen etc.
- Absolute Kontraindikationen sind:
- Marcumarisierung (die nicht aufgehoben werden kann),
  - Tumoren im „Zielgebiet“,

- nicht operationsfähige (an einer schweren Grunderkrankung leidende oder morbid) Patienten.

### Instrumentarium für die Facettendervation

Für die Kryodeneration sind zwei Geräte notwendig: zum einen ein Bildverstärker zur Darstellung der anatomischen Strukturen, um die Kryosonde und die Elektrosonden exakt platzieren zu können, zum anderen das „Kryogerät“, um die Anwendung am Patienten durchführen zu können.

### Kryoanalgetisches System

Das kryoanalgetische System SL 2000 NEUROSTAT wird zum kontrollierten „Gefrieren“ von Nerven eingesetzt; zuvor wird nach exakter anatomischer Positionierung mittels Bildverstärker über die Kryosondenspitze zusätzlich mit einem im Kryogerät eingebauten Nervenstimulator (motorisch und sensorisch) die korrekte Lage überprüft. Hierdurch wird die größtmögliche Sicherheit erreicht, da der ansprechbare Patient bei der Stimulation (motorische und sensible Frequenz) direkten Kontakt zum Operateur hat (verbales Monitoring). Bei Fehlplatzierung muss die Sonde korrigiert und erneut stimuliert werden. Der Stimulationsradius beträgt zirka 1 mm, durch die Kälteapplikation bei abnehmender Temperatur jedoch bis zu 6 mm.

Nervenlokalisator „LOCATOR“: Pulsamplitude variierbar von 0–0,5 Volt, wahlweise 0–5 Volt; Pulsamplitude kalibrierbar an 470 Ohm bei 9-V-Batteriespannung; Pulsfrequenz: motorisch 2 Impulse/sec, sensorisch 100 Impulse/sec; Pulsform: Rechteckimpuls von 0,25 ms Dauer; Polarität: positiv oder negativ bezogen auf 0 V; Kältemittel: Kohlendioxid (CO<sub>2</sub>).

### Bildverstärker

Für Bildverstärker gibt es verschiedenste Anbieter auf dem Markt. Bildverstärker der neuen Generation werden mit ein oder zwei Monitoren (Standbild, Realtime-Bild) geliefert und folgen den geforderten neuesten Standards der Strahlenschutzverordnung. Die meisten Systeme haben Schnittstellen und können als Einheit in die Praxissoftware eingebunden

### Ursachen pseudoradikulärer Schmerzen als Indikation für eine Kryodeneration:

- Neuritis des N. articularis
- Spondylarthrose
- Osteoporose mit oder ohne osteoporotische Fraktur
- Bandscheibendegenerationen mit Höhenminderung des Bewegungssegments
- Über- und Fehlbeanspruchung der Gelenke
- Instabilität in Folge von Nukleotomien und intradiskalen Verfahren
- Synovitis der Facettenglenke

werden. Dies erleichtert die Archivierung und ermöglicht bei digitalen Systemen die Nachbearbeitung. Die meisten Bildverstärker sind DICOM-fähig.

### Praktische Durchführung

#### Vorbereitungen

Die Kryodeneration und Radiofrequenztherapie sollte, entsprechend § 115 SGB, idealerweise in einem Reinraumoperationssaal erfolgen; die Mindestforderung ist ein für dieses Verfahren vorgesehener Eingriffsraum. Diese Vorgabe sollte in keinem Fall unterschritten werden.

Der Patient wird zur Durchführung der Kryodeneration oder einer Radiofrequenztherapie auf einem strahlendurchlässigen Operationstisch auf dem Bauch gelagert (Abb. 1). Er wird mit einem venösen Zugang versorgt und kontinuierlich per Pulsoximetrie und EKG-Monitoring überwacht. Es empfiehlt sich eine automatische Blutdruckkontrolle. Bei der Kryodeneration ist der Patient mit einer Neutralelektrode

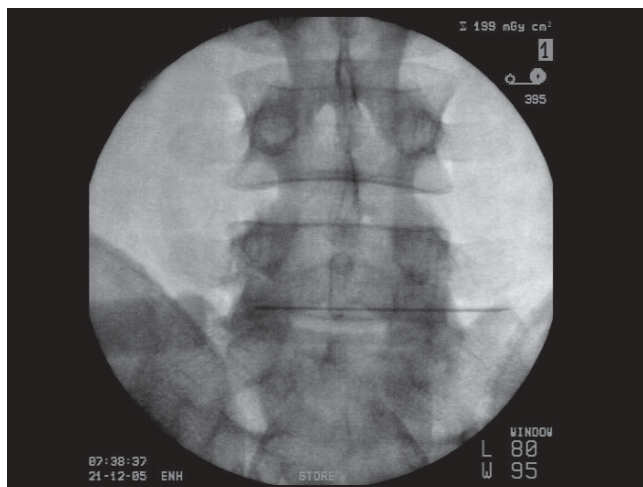
zur Stimulation (motorisch und sensorisch) am Oberschenkel mit dem kryoanalgetischen System verbunden.

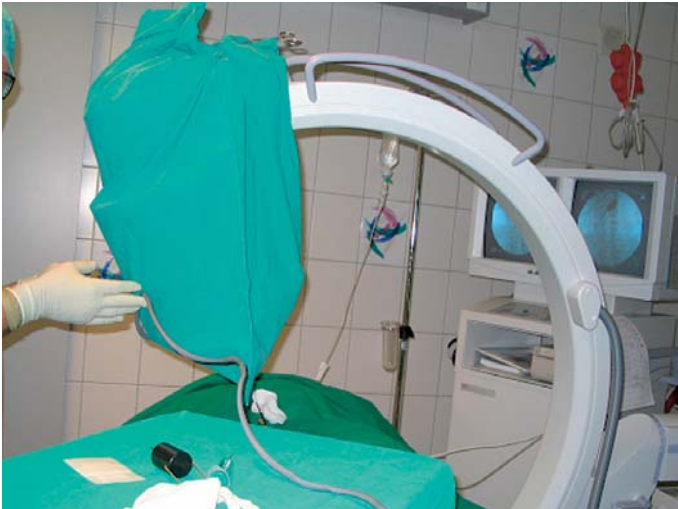### Positionierung der Sonde

Am Beispiel der Kryoanalgesie in Höhe L3/4 rechts wird im Folgenden die Durchführung erläutert.

Es erfolgt zunächst die anterior-posteriore Bildverstärkereinstellung, wobei der Processus spinosus von L4 mittig eingestellt sein sollte (Abb. 2). Im Strahlengang werden die Deckplatten der Vorder- und Hinterkante von L4 zur Deckung gebracht. Anschließend wird der Bildverstärker aus dieser Stellung so weit nach rechts rotiert, dass der P. articularis superior von L4 des zygapophysialen Gelenks mit dem P. transversus eine Art Boomerang (oblique view – die zu dokumentierende Standardeinstellung des Bildverstärkers vor Durchführung der Kryoanalgesie) bildet (Abb. 3, S. 54). Am tiefsten Punkt dieser Figur befindet sich das Zielgebiet der Kryosonde. An

**Abbildung 2:** Anterior-posteriore Bildverstärkereinstellung vor Positionierung der Sonde: Der Processus spinosus von L4 sollte mittig eingestellt werden





**Abbildung 3:** StandardEinstellung des Bildverstärkers vor Durchführung der Kryoanalogie: „oblique view“

dieser Stelle gibt der aus dem Ramus dorsalis L3 kommende mediale Ast seine artikulären Äste ab. Der inferiore Ast (N. articularis inferior) versorgt den proximalen Anteil des P. articularis des Zygapophysyalgelenks von L4 und der abgehende N. articularis superior den inferioren Anteil des P. articularis des Facettengelenks von L3.

### Stimulation

Nach exakter Positionierung und Bildokumentation der Kryosonde im Zielgebiet (Abb. 4a und b, S. 57) werden eine motorische (2 Hz) und eine sensorische (100 Hz) Stimulation über die metallene Kryosondenspitze mit 0,1–0,5 Volt (Rechteckimpuls) durchgeführt, um eine Schädigung beziehungsweise Reizung eines motorischen Nervs zu verhindern. Kommt es dennoch dazu, muss die Sonde neu platziert werden. Die sensorische Stimulation kann denselben oder einen vergleichbaren Schmerz provozieren, der zur Indikation der Kryoanalogie führte. Nach der Kryodenervation wird nochmals mit der 10-fach höheren Frequenz (1–5 Volt) sensorisch stimuliert, wobei es in der Regel zu keiner Reizantwort kommen sollte und somit der Erfolg sowohl für den Therapeut als auch für den Patient dokumentiert ist. Bei persistierendem Reiz muss die Sondenlage überprüft werden und erneut eine motorische und sensorische Prüfung erfolgen.

Das verbale Monitoring mit dem Patienten und die Möglichkeit der Stimulation nach Kryodenervation zur

Erfolgskontrolle (Dokumentation für Therapeut und Patient) ist der wesentliche Unterschied zur Radiofrequenztherapie; denn bei Durchführung einer Radiofrequenztherapie ist das Zielgebiet anästhesiert, wodurch eine intra- und postoperative Beurteilung durch den Operateur und durch den Patienten nicht möglich ist.

### Kryodenervation

Nach motorischer und sensorischer Stimulation wird Hochdruck-CO<sub>2</sub> über einen Druckschlauch der Rückseite der Konsole des Kryogeräts zugeführt. Der Druck des Kältemittels an der Kryosondenspitze wird über den Druckregler an der Frontplatte eingestellt und über den Durchflussmesser in der Konsole überwacht. Wird über die Sondenspitze das „Gefrieren“ registriert, schaltet sich der Zeitmesser automatisch ein. In der Regel ist eine Zeitdauer von 58 Sekunden für das „Gefrieren“ ausreichend. Der Patient berichtet über ein Abklingen der Beschwerden (ausstrahlender Schmerz) bei verbleibendem Druckgefühl in der Tiefe (lokaler Effekt durch Eiskristalle). Bei zu starker Reizung oder Angabe heftiger Schmerzen kann der Prozess jederzeit über einen Fußschalter gestoppt werden – der Abführstrom des Kältemittels wird unterbrochen, die Kryosondenspitze unter Druck gesetzt und ein schnelles Auftauen bewirkt.

Die Kryosondenspitze gefriert, wenn das Hochdruckkältemittel über den Schlauch in den Mikroringraum in der

Spitze fließt. Das Kältemittel kühlt, während es sich nach dem Thomas-Joule-Prinzip schnell ausdehnt. Über die Mitte der Kryosonde wird das Kältemittel wieder in die Konsole zurückgeleitet. Dadurch ist sichergestellt, dass nur die nicht-isolierte Kryosondenspitze gefriert. In unmittelbarer Umgebung der Spitze werden im Zielgebiet –62 °C erreicht.

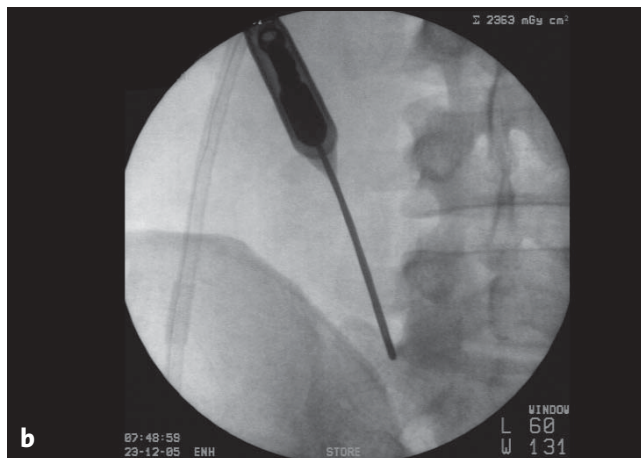
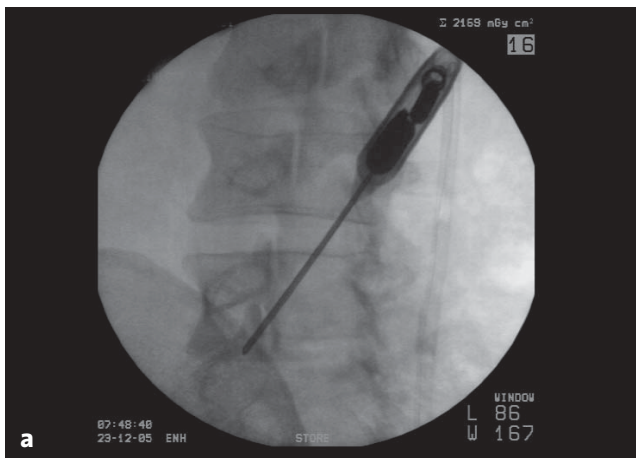
### Veränderungen am Nerv

Am Nerv wird die Neuropraxia als minimaler Schaden von der Axonotmesis mit Destruktion von Axon und Myelinscheide und von der Neurotmesis, der kompletten Destruktion des Nervs, unterschieden. Durch den Einsatz von flüssigem CO<sub>2</sub> mittels Kryosonde wird an dem zu behandelnden Nerv eine Axonotmesis (therapeutischer Effekt) herbeigeführt. Der Nerv erholt sich innerhalb von mehreren Wochen bis Monaten vollständig.

Die Wirkung der Kryoanalogie beruht auf dem Mechanismus der chemischen Wandlung von Wasser zu Eis. Dabei werden beim Gefrieren extra- und intrazelluläre Eiskristalle unterschiedlicher Größe gebildet (Asahina, 1967; Meryman, 1957; Zacarian, 1970) und verschiedene biochemische, anatomische und physiologische Prozesse in den betroffenen Geweben in Gang gesetzt (Farrent, 1965; Lovelock, 1953). Am Nerv kommt es aufgrund des unterschiedlichen Gewebetonus intra- und extrazellulär, dem raschen Verlust von Wasser (Litvan, 1972) und der Schädigung der Myelinscheiden sowie der Schwannschen Zellen zu erheblichen destruktiven Veränderungen (Levitt, Dear, 1970; Rothenborg, 1972; Shulman, 1968).

Das Ausmaß der Nervenschädigung hängt von der Geschwindigkeit und der Dauer der Abkühlung (Meryman, 1956) ab. Bei direktem Kontakt der Kryosonde mit dem Nerv erfolgt die Kühlung schnell. Die Dauer der Behandlung bestimmt die Größe der Eiskristalle und die „Tiefe“ der Destruktion. Die Größe der Eiskristalle ist insbesondere beim „Auftauen“ von Bedeutung, da unterschiedliche Gewebe (Nerven, Gefäße etc.) aufgrund ihrer Leit- oder Ableitfähigkeit verschieden schnell „defrosten“ und wieder regenerieren (Mazur, 1968).

FORTSETZUNG SEITE 57 —



**Abbildungen 4a und b:** Exakte Positionierung und Bilddokumentation der Kryosonde (in zwei Ebenen)

### Negativergebnisse – Non Responder

Negativergebnisse oder Nichtvorhersagbarkeit der Wirkdauer der Kryoanalgesie können durch eine ungenaue Sondenlage (keine Standardeinstellung = Fehlplatzierung) oder eine zu kurze Exposition gegenüber dem CO<sub>2</sub> (Neuropraxie mit schneller Erholungszeit des betroffenen Nervs von nur wenigen Stunden bis Tagen) erklärt werden. Eine andere mögliche Erklärung ist, dass zu mechanistisches Denken ohne Berücksichtigung der neurophysiologischen und neuroanatomischen Gegebenheiten (dass ein Facettengelenk von zwei benachbarten Spinalnerven versorgt wird) die schlechten – oder besser: nicht voraussagbaren – zeitlichen Ergebnisse bedingt. Die Tatsache, dass interspinale Nervenäste Spinalnerven unterschiedlicher Höhe verbinden,

lässt die Vermutung zu, dass nicht unmittelbar betroffene Facettengelenke schmerzhaft mitreagieren können. Unter dieser Prämisse ist es ein Muss, über die schmerzhaften Etagen hinaus zu behandeln, um Erfolg zu haben.

### Komplikationsmöglichkeit

Mögliche Komplikationen sind „Frostbeulen“ an der Hautoberfläche, ebenso wie nicht reversible Schäden an Nerven, wobei in der Literatur über letztere keine Informationen verfügbar sind. Der Pneumothorax als Folge der Kryodeneration an der Brustwirbelsäule ist möglich, nach Angaben in der Literatur stellt dies aber eher ein „Nichtereignis“ dar. Durch Lokalanästhetika zur Vorbereitung des Kryosondenzugangs und deren antibakterizide Wirkung sind selbst lokale Reaktionen und Entzündungen eher unwahrschein-

lich. Bei von uns an über 1.600 Patienten vorgenommenen Eingriffen sind bisher keine Komplikationen aufgetreten. Somit ist bei sachgerechter Anwendung und unter Beachtung der allgemein gültigen Verfahrensweisen bei operativen Eingriffen eine Komplikation bei der Kryodeneration ein äußerst unwahrscheinliches Ereignis.

### Ergebnisse der Kryodeneration in der Literatur

Die verfügbare Literatur zur Kryodeneration als ablativem Verfahren ist bezüglich der Ergebnisse äußerst widersprüchlich; kontrollierte Studien im Sinne der EbM fehlen. Die verfügbaren Daten sind zum Teil Einzelfalldarstellungen, zum anderen Ergebnisse aus Praxen mit hohen Fallzahlen. Die eigenen Ergebnisse zeigen eine Dauer der Beschwerdereduktion von im Mittel 11,2 Monaten. Die Schmerzintensität (VAS) reduzierte sich im Zeitraum von zwei Wochen nach Kryodeneration von 7,9 auf 2,5. Eine klinische Studie, die zurzeit am Klinikum rechts der Isar, München (*Birkenmaier*), durchgeführt wird, folgt den Kriterien einer randomisierten Studie. Konkrete allgemeinverbindliche Aussagen zu Wirkung und Wirksamkeit der Kryodeneration können aber – trotz erster positiver Bewertungen – aufgrund fehlender Langzeitergebnisse und noch unvollständiger Daten noch nicht gemacht werden.

### Fazit

Die Kryodeneration ist nach unseren Erfahrungen eine hoch wirksame Behandlungsmethode an der Wirbelsäule. Es handelt sich um eine einfache, leicht erlernbare Technik mit geringem Risiko, wenn auch verbunden mit einer gewissen Strahlenbelastung (für Arzt und Patient – einer LWS-Aufnahme in zwei Ebenen entsprechend) und hohem apparativen Aufwand. Die Kryodeneration hat gegenüber der konkurrierenden Radiofrequenztherapie den Vorteil, dass sie durch die sensorische präoperative (Ausgangsbefund) und die unmittelbar postoperative Stimulation über das „verbale Monitoring“ den aktuellen Ist-Zustand darstellen kann.

Die stringente Indikationsstellung und die fachgerechte Durchführung des Verfahrens (mit der von der IGOST gelehrt und geforderten Bildverstärkerstandardeinstellung) – bei Kenntnis der neuroanatomischen und neurophysiologischen Grundlagen – sichern das positive „Outcome“ der Methode. Unter diesen Voraussetzungen wird die Kryodeneration in absehbarer Zukunft den Stellenwert erhalten, der ihr nach unserer Erfahrung zusteht (*Jerosch, Steinleitner, 2005*).

**Dr. med. Werner Steinleitner**  
 Facharzt für Orthopädie – Chirotherapie,  
 Gartenstr. 2, 76870 Kandel